ZUR GENESE

DER UNILOCULÄREN

EIERSTOCKSCYSTEN.

INAUGURAL-DISSERTATION

zur

Erlangung der Doktorwürde

in der

Medicin, Chirurgie und Geburtshülfe

der

hohen medicinischen Fakultät der Universität Freiburg i. B.

vorgelegt am 11. Mai 1888

von

GUSTAV BULIUS,
approb. Arzt aus Wittenberg.

STUTTGART.
DRUCK VON GEBRÜDER KRÖNER.
1888.

ZUR GENESE

DER UNILOCULÄREN

EIERSTOCKSCYSTEN.

INAUGURAL-DISSERTATION

zur

Erlangung der Doktorwürde

in der

Medicin, Chirurgie und Geburtshülfe

der

hohen medicinischen Fakultät der Universität Freiburg i. B.

vorgelegt am 11. Mai 1888

von

GUSTAV BULIUS,

approb. Arzt aus Wittenberg.

STUTTGART.

DRUCK VON GEBRÜDER KRÖNER.

1888.

Gedruckt mit Genehmigung der medicinischen Fakultät.

Referent:

Dr. ALFRED HEGAR.

Dr. JOHANNES VON KRIES,
z. Z. Decan.

SEINEM LIEBEN ONKEL

HERRN DR. MED. WILHELM TAMM

kgl. Hofarzt zu Berlin.

Digitized by the Internet Archive
in 2026

https://archive.org/details/IA41550801_0099

Zur Genese der uniloculären Eierstockscysten.

Von

Gustav Bulius.

(Mit Tafel II.)

In früherer Zeit wurde allgemein angenommen, dass sämmtliche Ovarialcysten aus Graaf'schen Follikeln entständen, und fasste man alle diese Bildungen unter dem Namen „Hydrops ovarii" zusammen. Virchow war der erste, der in seiner Abhandlung über das Eierstockscolloid (Verhandl. der Gesellschaft f. Geburtshülfe. Berlin 1848) einen scharfen Unterschied zwischen dem Hydrops ovarii und dem erweichten Colloid machte. Nach und nach hat man dann die einzelnen Unterarten von einander zu trennen gelernt und theilt heute die Ovarialcysten, indem man die Erweichungscysten ganz ausgeschieden hat, in drei Gruppen ein:

1. die einfachen Cysten,
2. die proliferirenden Cystome,
3. die Dermoidcysten (Olshausen).

Nach dem makroskopischen Befunde unterschied man früher noch uni- und multiloculäre, und wenn man der Einfachheit des Ausdruckes wegen an dieser Unterscheidung festhält, so hat man doch längst erkannt, dass unter den ersteren zwei Hauptarten ihrer Genese nach scharf zu trennen sind die sogen. primär einfächerigen und die aus multiloculären durch Verödung der Septa und Confluenz entstandenen. Einige Forscher wollten sämmtliche uniloculäre nur auf die letztere Art entstehen lassen, — und noch heute wird das Vorkommen wirklich uniloculärer Ovarialcysten von Bantock und

Tait geleugnet, welche der Ansicht sind, dass es sich in solchen Fällen immer nur um Cysten des Lig. latum handle (cfr. Olshausen, Krankheiten der Ovarien), — während andere, wie Andral und Lebert, behaupteten, alle einfachen Cysten entständen durch Veränderungen der Graaf'schen Follikel oder des Corpus luteum.

In neuester Zeit ist Nagel in seiner Arbeit „Beiträge zur Anatomie gesunder und kranker Ovarien" des näheren auf die Genese der grossen primär einfächerigen Cysten eingegangen, und angeregt dadurch, habe ich eine Anzahl grosser einkammeriger Cysten untersucht, die im Laufe der letzten beiden Jahre in der hiesigen gynäkologischen Klinik durch Ovariotomie gewonnen waren. Hierbei ergaben sich zum Theil recht interessante Befunde; doch möchte ich, bevor ich näher darauf eingehe, das zusammenstellen, was ich in der Literatur über die einfächerigen Cysten fand, und was zu wissen für die Beurtheilung der Befunde unerlässlich ist.

Was die Genese der primär uniloculären Eierstockscysten anlangt, so sind wohl nur die drei Möglichkeiten vorhanden, dass sie

1. aus Pflüger'schen Schläuchen und den Uebergangsformen bis zur Bildung der Graaf'schen Follikel,
2. aus den fertigen Graaf'schen Follikeln,
3. aus einem Corpus luteum

hervorgehen.

Soweit mir die Literatur zugänglich, habe ich keinen einzigen Fall gefunden, wo eine grosse einkammerige Cyste als aus Pflügerschen Schläuchen oder den Uebergangsformen entstanden beschrieben wäre.

Fernbach (Ueber die Genese der Eierstockscysten. Breslauer Diss. 1867) nimmt an, dass sämmtliche Ovarialcysten aus Pflügerschen Schläuchen entstehen, ist aber zugleich der Meinung, dass es überhaupt keine primär einfächerigen Cysten giebt, sondern lässt sie erst durch Atrophie der Wandungen der kleinen Cysten sich in einfache verwandeln. Aus seiner Beschreibung der von ihm als uniloculäre angeführten Cysten geht auch schon ohne weiteres hervor, dass er nur verödete multiloculäre vor sich hatte.

Bei weitem die meisten Forscher geben mehr oder weniger genaue Schilderungen über die Entwickelung aus Graaf'schen Follikeln.

Zuerst war es, wie schon erwähnt, Virchow, der genau den Hydrops follicularis vom erweichten Colloid trennte und von ersterem

folgende Schilderung giebt: „Das Charakteristische des wahren Hydrops ist, dass man wenigstens im Anfang in der Flüssigkeit noch das Ovulum antrifft. Denn die Bildung geschieht in der That so, dass in einem Graaf'schen Raum, welcher die gewöhnliche Zellenmasse der Membrana granulosa und ein Ei enthält, eine stärkere Quantität von albuminöser Flüssigkeit sich anhäuft, die hier von Anfang an wässerig und nicht schleimig ist. Späterhin geht das Ei zu Grunde.

„Man kann deutlich sehen, wie es zerfällt. Es löst sich zuerst die Protoplasmamasse in eine weichere Substanz auf, die sich sehr leicht zerdrückt und die endlich ganz und gar zerfliesst. Dann hat man nichts weiter als einen einfachen serösen Sack. Gelegentlich kommt solche cystoide Entartung der Eierstocksfollikel ganz solitär vor, und im Grossen kann man eingestehen, dass der primär uniloculäre Hydrops ovarii wirklich ein folliculärer ist. Aber ich habe dargethan, dass nicht wenige Eierstockswassersuchten, welche ursprünglich multiloculär sind, secundär durch Confluenz zusammengehen und einfache Säcke bilden."

Dann war es Förster, der in seinem „Handbuch der pathologischen Anatomie" den Hydrops der Graaf'schen Follikel des näheren schildert: „Einer oder mehrere Follikel vergrössern sich durch Anhäufung von Serum in ihrem Cavum und Verdickung der Wände infolge einer allmäligen Veränderung der Ernährungsverhältnisse im Follikel oder durch Entzündung derselben. Die Follikel stellen kleinere oder grössere, mit hellem Serum gefüllte, dünnwandige Cysten dar, welche neben einander aus dem Ovarium hervorragen, sich gegenseitig abplatten, wohl auch durch Schwund ihrer Zwischenwände unter einander communiciren. Meist entwickelt sich eine vorzugsweise, wächst nach oben und erreicht eine beträchtliche Grösse; die ganze Cystenmasse wird selten grösser als ein Mannskopf, nur ausnahmsweise sah man dergleichen Cysten von enormem Umfange."

Des weiteren lassen Rokitansky, Klob, Andral und Lebert, Schröder, Lücke und Klebs, Mayweg, Spiegelberg, Olshausen, Ziegler, Birch-Hirschfeld aus Graaf'schen Follikeln sich uniloculäre Cysten bilden.

Nach De Sinéty und Malassez (Sur la structure, l'origine et développement des kystes de l'ovaire. Archives de Physiologie 1878 et 1879) sind alle Cysten, die über Wallnussgrösse haben, nicht

aus Graaf'schen Follikeln entstanden, sondern ebenso wie die multiloculären durch epitheliale Neubildung vom Keimgewebe her, weil sie in solchen Fällen stets ein Epithel fanden, das ganz und gar verschieden war von dem Epithel des Graaf'schen Follikels.

Dieser Ansicht schliesst sich Nagel an, indem er sagt: „Ich komme nach meinen Untersuchungen zu dem Ergebniss, dass der bisher sogenannte Hydrops folliculi eine Verödung des Follikels ist und sich nie zu einer wirklichen Cyste entwickeln kann."

Man darf aber nicht übersehen, dass De Sinéty und Malassez den Abschnitt über „Des kystes uniloculaires" gleich mit den Worten beginnen: „Parmi tous les kystes, que nous avons examinés, nous n'en avons pas rencontré un seul qui fût véritablement uniloculaire." Sie haben also lediglich multiloculäre untersucht, die durch Confluenz und Verödung uniloculär geworden waren, und kommen daher auch zu der Ansicht, dass das Epithel der einfächerigen Cysten ein ganz polymorphes ist: „L'épithélium dans ces néoformations présente toutes les variétés possibles."

Cystenbildungen aus dem Corpus luteum halten Rokitansky, Klob, Andral und Lebert, Schröder, Slavjansky für erwiesen.

Ziegler hält es für sehr fraglich, ob grosse Cysten daraus entstehen können.

Rokitansky hat zuerst Corpus luteum-Cysten beschrieben (Ueber Abnormitäten des Corpus luteum. Allgem. Wiener med. Ztg. 1859, Nr. 34 u. 35), und zwar folgendermassen: „Ich traf wiederholt Cysten von Wallnussgrösse und darüber in der Peripherie des Ovarium von schwanger gewesenen Personen, welche folgende Eigenthümlichkeiten darboten: Die Cyste — der entartete Follikel — ist immer von einer Schicht ausgekleidet, welche dicker ist als die Cystenwand und an derselben, bald ziemlich lose mittelst eines zarten, lockeren, bald ziemlich innig mittelst eines dichteren straffen Bindegewebes, adhäriert. Oft hat sie eine schmutzig-weissliche Färbung, ist an ihrer Innenseite rauh, und man erkennt in ihr endlich leicht die durch Ausdehnung von innen geglättete gelbe Schicht des Corpus luteum. Manchmal lässt sich sehen, dass die Rauhigkeit ihrer Innenfläche von noch erhaltenen zarten Fältchen herrührt. Auch habe ich gesehen, dass sie die Cystenwand an einer Stelle unbekleidet liess, die wohl dem Bereiche des ehemaligen Risses des Follikels, an dem ja der gelbe Körper absetzt, entsprechen mochte."

Schröder (Krankheiten der weiblichen Geschlechtsorgane) hat Cysten eines Corpus luteum bis zu Taubeneigrösse gesehen.

Olshausen erwähnt in seinem Buch „Die Krankheiten der Ovarien" den Befund Rokitansky's, ohne aber ihn aus eigener Erfahrung zu bestätigen.

Slavjansky (Zur normalen und pathologischen Histologie des Graaf'schen Bläschens. Virchow's Archiv, Bd. 51) giebt folgende Schilderung: „Es sind zwei Arten von cystösen Veränderungen des gelben Körpers bekannt. In dem einen Falle bildet die gelbe Schicht des Corpus luteum unmittelbar die Cystenwand; hierher gehört eine von Rokitansky beschriebene Reihe von Cysten. In den anderen findet sich an der inneren Oberfläche der gelben Schicht, zwischen ihr und der die Cystenhöhle ausfüllenden Flüssigkeit, noch eine besondere, sehr feste weisse Schicht. Letztere Cystenart ist bis jetzt noch nicht genau beschrieben und der Ursprung der die Wände bildenden Bestandtheile der grossen Seltenheit ihres Vorkommens wegen nicht genügend erklärt."

Er selbst hat 2 Fälle beobachtet.

Nagel ist der Meinung, dass eine cystische Entartung des Corpus luteum das grösste, wenn nicht das ausschliesslichste Contingent zu den einfächerigen, nicht epithelialen(?) Cysten liefert. Er beschreibt mehrere einfächerige Cysten, denen er diese Genese zuschreibt.

Ich werde später des näheren darauf eingehen; vorher aber ist es nöthig, auf die Beschreibungen, welche über den Bau der Cystenwand und die Auskleidung der Innenfläche sich finden, einzugehen, da gerade dies doch stets den Hauptbeweis für die Genese der Cysten liefern muss.

Die Structur der Wand der Corpus luteum-Cysten, wie sie von Rokitansky und Slavjansky beschrieben, habe ich bereits angeführt, und will ich jetzt nur noch auf die als Hauptcharakteristicum, besonders von Nagel, bezeichneten Luteïnzellen hinweisen.

Was den Hydrops folliculi anlangt, so beschreibt Förster die Wände der Cysten wie folgt: „Sie bestehen aus Bindegewebe, sind innen glatt und mit Epithelium ausgekleidet; zuweilen erscheinen sie sehr dick, an der Innenwand prominiren fibröse Granulationen, die zerstreut oder in blumenkohlförmigen Gruppen sitzen und zuweilen kleinere Cysten völlig ausfüllen und so den Uebergang zu den Cystosarkomen bilden."

Eine sehr genaue Schilderung findet sich bei Olshausen: „Die Wandung der uniloculären Tumoren hat eine sehr verschiedene Dicke, oft ist sie selbst an demselben Tumor ungleichmässig, im Allgemeinen jedoch bei denselben theils dünner, theils viel gleichmässiger als bei den proliferirenden Cystomen.

„Meist lassen sich zwei Schichten unterscheiden und ohne Schwierigkeit von einander trennen. Dieselben entsprechen der Tunica fibrosa und propria des Follikels, wozu noch die Albuginea des Ovarium als dritte Schicht treten kann. Die Schichten der Wandung bestehen aus mehr oder minder festem Bindegewebe. Die Innenwand der Cyste ist stets glatt, ohne jede Prominenzen, ohne vorspringende Balken oder secundär ihr ansitzende Cysten und ohne Einstülpungen. Sie trägt ein niedriges cylindrisches Epithel.“

Nach Mayweg (Die Entwickelungsgeschichte der Cystengeschwülste des Eierstocks. Diss. inaug. Bonn 1868) nimmt das Epithel den Charakter eines Plattenepithels an; es gelang ihm auch, an dem Eierstock eines neugeborenen Kindes in den abgezogenen Häutchen der bohnengrossen Cyste einen Eischlauch mit zwei sich abschnürenden Eiern darzustellen, und hält er damit jeden Zweifel an der Identität der Graaf'schen Follikel mit den Cysten des Hydrops für zurückgewiesen.

Waldeyer (Die Eierstockscystome. Arch. f. Gyn. 1870, Bd. I) schliesst sich ganz den Angaben Virchow's an in Bezug auf die Beschaffenheit der Wandung; doch besteht nach ihm kein durchgreifender Unterschied in dem chemischen Verhalten der Inhaltsflüssigkeit der einfachen Cysten und der Cystome. — Das Ei geht nach seinen Untersuchungen im weiteren Verlaufe regelmässig zu Grunde.

Spiegelberg (Ein Beitrag zur Anatomie und Pathologie der Eierstockscysten. Monatsschrift für Gbkde. 1859, XIV) beschreibt einen Fall von hydropisch entartetem Eierstocksfollikel, der mit Flimmerepithel ausgekleidet war, ohne aber eine Erklärung für die Bildung geben zu können.

Schröder giebt zu, dass der Hydrops follicularis solitär vorkommt; diese Cysten haben eine glatte Wand, keine hervorstehenden Septa.

Nach Ziegler (Lehrbuch der pathol. Anatomie) geht das Ei, sobald die Flüssigkeit ein gewisses Mass überschritten, verloren,

das Follikelepithel dagegen erhält sich und bildet einen einfachen Epithelbesatz von niedrigen, seltener von hohen Cylinderepithelien.

Birch-Hirschfeld (Pathol. Anatomie) beschreibt die einfachen Cysten als stets von glatter Innenfläche, die mit einschichtigem, abgeplattetem Epithel bedeckt ist.

Nagel ist der Ansicht, dass das Follikelepithel auch der Genese nach als ein integrirender Bestandtheil des Eies angesehen werden kann; sobald nun das Ei zu Grunde gehe, entarte das Epithel, und ohne Erkrankung des Eies könne man sich doch nicht eine Erkrankung des Follikels vorstellen. Er spricht also den Cysten jegliches Epithel ab; denn daran müsse festgehalten werden, dass nur Cystome im Sinne Waldeyer's mit Epithel ausgekleidet seien. Ferner glaubt er annehmen zu dürfen, dass ein hydropisches Follikel niemals eine Grösse über diejenige hinaus, welche der Follikel zufällig hatte, als er von der Erkrankung ergriffen wurde, erreichen kann, und hält alle jene Fälle, in denen in der Cyste noch das Ei gefunden wird, für normale Follikel und nicht für hydropisch, zumal ja noch gar nicht bewiesen sei, wie gross ein normaler Follikel werden könne.

Fassen wir nun noch einmal kurz die Ansichten über die Histogenese der einfächerigen Cysten zusammen, so sind alle Forscher der übereinstimmenden Meinung, dass sie sich aus den Graafschen Follikeln bilden, und einige, wie Rokitansky und Schröder, haben gleichzeitig Corpus luteum-Cysten beobachtet.

Des weiteren lassen die Meisten diese Cysten von einem einschichtigen Epithelbesatz ausgekleidet sein, obgleich sie der Ansicht sind, dass das Ei zu Grunde geht.

Dieser allgemeinen Ansicht tritt nun Nagel entgegen, indem er behauptet, dass das Epithel mit dem Ei zu Grunde geht, und hält er in keinem von den in der Literatur vorhandenen Fällen es für sicher bewiesen, dass die Entstehung aus einem Graaf'schen Follikel richtig.

Auch den 1886 von Neumann in Virchow's Archiv (Bd. 104) veröffentlichten Fall erkennt er nicht an. Neumann beschreibt eine einfache, mannskopfgrosse, völlig glattwandige Cyste. An der Innenfläche derselben konnte er nirgends Epithel nachweisen; doch fand er bei der Untersuchung des Inhaltes ein Sediment von zarten, weissen Flocken, welche sich mikroskopisch „als Epithelfetzen, somit als Trümmer der Membrana granulosa des Follikels dar-

stellen". Zugleich zeigten sich „zahllose charakteristisch ausgebildete Ovula als grosse, kugelige, bläschenartige Gebilde mit deutlicher Zona pellucida".

Er glaubt daher, dass die ganze Innenwand der Cyste mit einem eihaltigen Epithel ausgekleidet war, und sagt selbst, dass dieser Befund gegen die sonstigen Angaben über das Verhalten des Eies bei Hydrops follicularis völlig contrastirt, da bisher nur in Cysten bis zu Kirschengrösse einigemal das Ei nachgewiesen werden konnte.

Die Grösse der einfachen Eierstockscysten scheint die eines Mannskopfes nur selten zu überschreiten, wenigstens erwähnen Rokitansky, Virchow, Förster, Klob, Klebs, Rindfleisch nur Cysten bis zu dieser Dimension.

Nach Ziegler kann in seltenen Fällen eine Cyste auf über Mannskopfgrösse anwachsen.

Dagegen erklären Sp. Wells und Peaslee nach ihren Erfahrungen, dass dem Wachsthum der Ovarialcysten nur durch die Ausdehnbarkeit der Abdominalwandungen Grenzen gesetzt werden (cfr. Olshausen).

Olshausen hat im Jahre 1875 einen, wie er selbst sagt, unzweifelhaft im anatomischen Sinne einfächerigen Ovarialtumor exstirpirt mit 17 Pfund Flüssigkeit Inhalt (Berliner klin. Wochenschrift 1876, Nr. 11, Fall 21) und sah in der Sammlung von Matthews Duncan in Edinburg einen weit grösseren.

Corpus luteum-Cysten habe ich in der Literatur, mit Ausnahme der von Nagel beschriebenen, nur bis zu Taubeneigrösse erwähnt gefunden.

Ich lasse nun meine eigenen Fälle in extenso folgen. Die mikroskopischen Untersuchungen wurden im pathologischen Institut zu Freiburg i. B. ausgeführt. Die Schnitte wurden von in Celloidin eingelegten Stückchen gemacht, sind mit Hämatoxylin gefärbt und in Canadabalsam eingebettet.

Die beiden ersten Fälle gewähren mikroskopisch so übereinstimmende Befunde, dass ich die Histologie dieser beiden, um unnöthige Wiederholungen zu vermeiden, zusammen beschreibe.

Erster Fall.

Frau Veronika W., 50 Jahre alt, Wittwe, IVpara, will sonst stets gesund gewesen sein. Periode trat mit 14 Jahren ein, war stets regel-

mässig, alle 4 Wochen, 8 Tage lang, stark, mit krampfartigen Schmerzen im Rücken. Vom März bis Weihnachten 1884 bestand Amenorrhöe, dann kam eine Blutung, 2 Tage lang, ohne alle Beschwerden, darauf Amenorrhöe bis Mitte Februar 1885. Seit dieser Zeit litt Patientin an fortwährenden Blutungen in wechselnder Stärke. Sie waren meist ziemlich beträchtlich, am stärksten, wenn Patientin längere Zeit gesessen hatte und dann aufstand; dadurch sehr heruntergekommen.

Im December 1885 bemerkte sie eine Auftreibung des Leibes, die ihr ausser einem lästigen Spannungsgefühl, besonders nach dem Essen, keine Beschwerden machte. Die Schwellung nahm schnell an Grösse zu. Kein Erbrechen und Aufstossen.

Am 12. April 1886 Operation, Heilung ohne Störung.

Makroskopischer Befund:

Fast zwei mannskopfgrosse einkammerige Cyste, die den Bauchdecken unmittelbar anlag, ohne alle Verwachsungen. Die Dicke der Wand beträgt im Durchschnitt ca. 2 Mm., ist aber an den einzelnen Stellen ziemlich verschieden. Der Cyste sitzt ein ungefähr 9 Ctm. langes Stück Tube an, und dicht bei diesem finden sich noch geringe Reste des Ovarium. Die Innenfläche zeigt ein mächtiges Trabekelwerk, und selbst an den am meisten ausgedehnten und geglätteten Partien sind die Reste der früheren Septa noch deutlich wahrzunehmen.

Zweiter Fall.

Frau Catharina A., 50 Jahre alt, IVpara, ist mit 19 Jahren menstruirt. Periode stets regelmässig, alle 4 Wochen, 3 Tage lang, ziemlich stark, ohne Beschwerden. Im 30. Jahre häufig nach Anstrengungen und bei tiefem Athemholen Stechen links unten im Leib. Häufig Harndrang, zuweilen Schmerzen im Kreuz. Mit 35 Jahren Heirat. Vom 36. bis 41. Jahre vier spontane Geburten. Im Winter 1885 häufig Morgens nach dem Aufstehen Unmöglichkeit zu uriniren.

Patientin bemerkte damals angeblich ein langsames Anschwellen des Leibes, mehr links als rechts. Im Juni 1886 wurde die Geschwulst constatirt. Vom August an schnelles Wachsen der Geschwulst, Spannungsgefühl, Schwere im Leib, Drängen nach unten. Periode bis Juni 1884 regelmässig, dann noch vier Blutungen in längeren Zwischenräumen, die letzte Juli 1886.

Befund am Präparat:

Ueber mannskopfgrosse uniloculäre Cyste mit sehr dünner, an manchen Stellen papierdünner Wand, die an der Oberfläche zahlreiche Gefässe zeigt. Die Innenfläche ist glatt, nur an dem Theil, wo aussen das sehr abgeplattete, ca. 10 Ctm. lange Ovarium und die von dem Eierstock etwa 2—3 Ctm. entfernte Tube ansetzt, zeigen sich in der Wand

stärkere Partien, die auch etwas nach innen prominiren. Die Tube zieht sich mächtig lang über die Cyste hin, ca. 18—20 Ctm. lang. — Bei genauerem Zusehen zeigt sich an einigen Stellen der Wand trotz des ganz glatten Anfühlens ein ganz feines Netzwerk von Trabekeln.

Histologie:

In der übrigens bindegewebigen Wand finden sich drüsen- und schlauchähnliche Bildungen, die sich sprossenförmig verzweigen, aus hohen Cylinderepithelien bestehen und keinen Zweifel lassen, dass es sich in den beiden Fällen um Adenocystome handelt. Jene eben erwähnten Bildungen stehen theils mit dem Cystenlumen in unmittelbarer Verbindung, theils finden sie sich völlig isoliert in der Wand. Die Gefässe zeigen grosse Lumina und mächtig verdickte Wandungen.

Dritter Fall.

Frau Franziska Sch., 31 Jahre alt, Nullipara, ist stets gesund gewesen. Periode trat mit 18 Jahren ein und ist immer regelmässig gewesen, alle 4 Wochen, 4 Tage lang, stark. Während derselben Schmerzen im ganzen Unterleib, nicht ausstrahlend. — Bleichsucht. — Seit ihrer Verheiratung (1877) sind die Schmerzen oft umherziehend, ausserdem besteht seit dieser Zeit geringer, gelblichweisser Ausfluss, etwas übelriechend und Flecken machend, fast ununterbrochen, doch in wechselnder Stärke. Patientin war oft Erkältungen ausgesetzt, viele kalte und nasse Füsse. — Seit 1884 litt sie oft an nach dem Essen eintretendem Aufstossen. Anfang Februar 1886 bekam Patientin während der Periode ein eigenthümliches Gefühl von Druck und Schwere im Leib und bemerkte zugleich eine grosse, runde Geschwulst, die sich leicht von einer Seite zur anderen herüberschieben liess. Anfangs glaubte sie, die Gedärme seien stark aufgebläht, doch blieb die Geschwulst unverändert bestehen und hatte bis zur Zeit des Eintrittes in die Klinik ihre Grösse nicht merklich verändert; ihre Beweglichkeit war nicht mehr so gross wie anfangs. Die Geschwulst machte der Patientin wenig Beschwerden und hinderte sie vor Allem nicht an ihrer gewohnten Arbeit.

Fluor in letzter Zeit nicht vermehrt. Allgemeinbefinden ungestört. Wasserlassen und Stuhl ohne Beschwerden. Periode ist regelmässig geblieben.

Anfang April 1886 ärztliche Hülfe gesucht; vom Arzt in die Klinik gewiesen. Ovariotomia duplex am 22. April 1886. Wundverlauf ohne Störung.

Befund am Präparat:

Eine fast mannskopfgrosse, einkammerige Cyste der rechtsseitigen Uterusanhänge, welche, wie sich bei der Operation zeigte, den Bauchdecken unmittelbar anlag. Ziemlich starke Gefässentwickelung. Die

Wandung gleichmässig dick, ca. 7 Mm.; die Innenfläche der Cyste ist vollständig glatt, von weisslicher Farbe, nirgends eine Spur von Trabekelwerk zu entdecken, zeigt dieselbe Gefässvertheilung. An der Geschwulst befindet sich ein etwa 8 Ctm. langes, ziemlich verdicktes Stück Tube, und ca. 2—3 Ctm. von ihm entfernt sitzt das Ovarium. Dieses ist 5 Ctm. lang, 2 Ctm. breit, 1,5 Ctm. dick. Der Durchschnitt zeigt nur einen hirsekorngrossen Follikel ungefähr in der Mitte. Das Gewebe des Ovarium ist sehr derb, fast gänzlich ohne Blutgefässe. Beim Einschnitt in die Cyste entleerten sich ungefähr 3—4 Liter einer grauweisslichen, klaren, etwas gelatinösen Flüssigkeit.

Histologie:

Die Wand besteht aus einem ziemlich reichlich von Spindelzellen durchsetzten fibrillären Bindegewebe. In der Wand selbst findet sich ein ungefähr hirsekorngrosser Hohlraum, der mit Cylinderepithel ausgekleidet ist, welches jedoch nur an einigen Stellen der Wand noch fest anhaftet, während es an anderen theils ganz fehlt, theils noch lose verbunden in das Lumen ragt. Die Wand dieses Hohlraumes lässt deutlich drei Schichten unterscheiden. An die eben beschriebene Epithelschicht schliesst sich zunächst eine 3—4reihige Lage von theils runden, theils polygonalen, epithelähnlichen, ziemlich grossen Zellen, die alle einen deutlichen, ziemlich grossen Kern erkennen lassen. Nach aussen grenzt an diese Schicht eine ziemlich breite Lage von langgestreckten, spindelförmigen Zellen, und noch weiter nach aussen bemerkt man eine Lage von mehr faserigem, kernarmem Bindegewebe, das sich aber von dem übrigen Gewebe des Schnittes scharf unterscheiden lässt. In unmittelbarer Nähe dieses Gebildes finden sich zahlreiche kleine Hohlräume, welche zum Theil mit wohlerhaltenem, ziemlich flachem Epithel ausgekleidet sind, während an einigen Epithel nicht mehr deutlich zu erkennen ist. Ein Ei lässt sich hier nirgends nachweisen.

Die Innenfläche des Schnittes ist vollkommen frei von Epithel.

Der Schnitt zeigt zahlreiche Gefässe, deren Lumen durch eine Verdickung der Intima entweder erheblich verkleinert oder fast ganz geschlossen ist. Diese Veränderung betrifft aber nicht alle Gefässe, die in dem Schnitt getroffen sind. Namentlich sind einzelne grössere Gefässe vorhanden, die nicht allein keine Verdickung der Wand erkennen lassen, sondern auffallend dünnwandig sind.

Vierter Fall.

Sophie H., Fabrikarbeiterin, 20½ Jahre alt, Nullipara, ist als Kind nie krank gewesen. Periode mit 17 Jahren eingetreten, war stets regelmässig alle 4 Wochen, 4 Tage lang, stark, ohne Beschwerden. Im December 1885 erkrankte Patientin an Unwohlsein und bemerkte zugleich

eine Auftreibung des Leibes, die allmälig immer mehr wuchs, ohne jedoch Schmerzen zu verursachen. Gleichzeitig wurde die sonst immer regelmässige Periode unregelmässig, trat etwa alle 6—7 Wochen ein, war aber im Uebrigen wie früher. Die Kranke suchte ärztliche Hülfe auf. Punction des Leibes, Entleerung von viel Flüssigkeit, wonach Besserung eintrat und die Periode wieder regelmässig wurde. Seit einem Jahre merkte Patientin wieder, dass der Leib sich allmälig immer mehr auftrieb, ohne dass Schmerzen bestanden oder dass das Allgemeinbefinden gestört war. Ende Mai 1887 stellte sich plötzlich ohne bekannte Ursache Frost und Hitze ein, Patientin 2 Tage bettlägerig, danach wieder Wohlbefinden. Seit der letzten Zeit litt sie zuweilen an Herzklopfen, besonders nach stärkerer Anstrengung. Die Auftreibung des Leibes nahm immer mehr zu, viel Kopfweh, Abmagerung trotz guten Appetites. Stuhl und Wasserlassen ohne Beschwerden, regelmässig. Urin hell, kein vermehrter Harndrang. Ovariotomia duplex am 18. Juni 1887.

Makroskopischer Befund:

Eine über mannskopfgrosse einkammerige Cyste der rechtsseitigen Uterusanhänge, vollständig vom Peritoneum überzogen; starke Gefässentwickelung. Die Wandung ist überall gleichmässig dick, ca. 5 Mm., die Innenfläche ist völlig glatt, weisslich, von zahlreichen Gefässen durchzogen. Ueber die Geschwulst läuft die ausserordentlich ausgedehnte Tube im Bogen herüber, und zwar so, dass sie auf der einen Seite etwa 6 Ctm., auf der anderen 18 Ctm. vom Ovarium entfernt bleibt. Dieses sitzt an dem einen Segment der Geschwulst an, ist 11 Ctm. lang, ca. 5—6 Ctm. breit, 2 Ctm. dick; es ist überzogen von einer weisslichen, vielleicht 5 Mm. dicken Albuginea, durch welche zahlreiche hirsekorn- bis erbsengrosse Follikel durchschimmern, besonders im medialen Theil, wo der Eierstock auch beträchtliche Dicke zeigt. Macht man hier einen Schnitt, so sieht man in der Randzone 10—12 Follikel von verschiedener Grösse; der grösste Theil des Schnittes aber ist von einer ausserordentlich blutleeren, zähen, fast sehnenartigen Gewebsmasse eingenommen. Der laterale Theil des Ovarium ist viel dünner, die Albuginea dicker, die Randzone äusserst verschmälert und das sehnenartige Medullargewebe nimmt fast die ganze Masse des Schnittes ein. Der Stiel der Geschwulst ist verhältnissmässig schmal; die grosse Cyste grenzt direct an den Hilus.

Auf einen Einstich in die Cyste entleerte sich eine grosse Menge einer hellen, gelblichen, klaren Flüssigkeit.

Histologie:

An der Wandung lassen sich deutlich zwei Schichten unterscheiden, eine äussere aus lockerem, faserigem, fibrillärem Bindegewebe mit wenig Kernen, und eine innere aus festerem Bindegewebe, die sehr kernreich ist. Diese trägt am freien Rande einen Besatz von plattgedrückten Epithelien.

An einem Schnitt aus der Gegend der Wand, wo das Ovarium ansitzt, sieht man die Innenwand ausgekleidet mit Epithel, das höher ist als an den anderen Stellen; gleichzeitig sind hier Ausbuchtungen von der freien Fläche in die Cystenwand vorhanden, die aber sämmtlich mit demselben Epithel überzogen sind; sie machen ganz den Eindruck von Einsenkungen von Keimepithel und sind durchaus verschieden von den Einsenkungen und Ausbuchtungen bei den Adenocystomen. Auch findet sich nirgends in der Wand eine Spur von Adenombildung. Die äussere Schicht zeigt zahlreiche Gefässe mit gleichmässig verdickten Wandungen. In dem Schnitt aus der Wand gegenüber dem Ovarium fand ich ein ganz deutliches, wohlerhaltenes Primordialei.

Fünfter Fall.

Frau A., 26 Jahre alt, IIpara, ist als Kind gesund gewesen. Die Periode trat mit 12 Jahren ein, regelmässig, 7 Tage lang, stark, mit krampfartigen Schmerzen im Leib und Kreuz. Vor und nach der Periode zuweilen Fluor. Mit 21 Jahren erste Geburt, spontan, Schwangerschaft und Wochenbett gut. Mit 23 Jahren zweite Geburt. Periode $^1/_2$ Jahr post partum wieder eingetreten, regelmässig wie früher, aber schwächer und ohne Schmerzen. Wohlbefinden. Bald nach der zweiten Geburt Wachsen des Leibes, Gefühl von Völle und Druck im Leib, das langsam zugenommen hat. Stechen auf der rechten Seite. Periode blieb regelmässig. Seit Herbst 1887 starkes Wachsthum und stärkere Schmerzen. Appetit mässig. Stuhl verstopft, Harndrang. — Operation am 11. December 1887.

Befund am Präparat:

Grosse einfächerige Cyste. Dicke der Wand überall ziemlich gleich, etwa 1,5—2,0 Mm. Die Innenwand ist vollkommen glatt, ohne Balkenwerk und ohne hervorstehende Septa. An der Wand lassen sich schon makroskopisch deutlich zwei Schichten unterscheiden, eine dickere äussere und eine dünnere innere. Zwischen beiden sieht man viele Gefässlumina. Ein 4—5 Ctm. langes Stück Tube sitzt der Cyste an, und 8—10 Ctm. davon entfernt findet sich das geschrumpfte Ovarium.

Histologie:

Die Wand zeigt zwei Schichten, die äussere aus lockerem, die innere aus festerem Bindegewebe. Der Gefässreichthum ist nicht besonders gross in den Schichten selbst, aber ziemlich beträchtlich auf der Grenze beider; die Gefässwandungen sind nicht verdickt. Ganz vereinzelt befinden sich in der Wand kleine Hohlräume, die eine äussere bindegewebige Kapsel und eine innere wohlerhaltene Lage von plattgedrücktem, fast endothelartigem Epithel erkennen lassen. Ein Ei ist in denselben nicht mehr sichtbar; dieselben haben durchschnittlich die Grösse mittlerer Follikel.

Einen ganz eigenthümlichen Befund giebt die Innenwand der Cyste; sie ist ausgekleidet mit einem Belag von hohem Cylinderepithel, der sich ganz regelmässig in das Gewebe einbuchtet, ähnlich wie etwa Drüsen in die Schleimhaut. An anderen Stellen der Wand sind diese Gebilde nicht mehr zu sehen, vielmehr bildet hier das Epithel einen einfachen glatten Ueberzug, während es an anderen Stellen ganz fehlt, resp. von der Wand abgehoben ist.

Unter den fünf von mir untersuchten Cysten sind also zwei, welche ohne Zweifel aus multiloculären Adenocystomen entstanden sind. Erstens zeigt die Innenfläche beider ein reichliches Trabekelwerk, und zweitens finden sich mikroskopisch noch ganz deutliche Adenombildungen, die so charakteristisch sind, dass man sie mit nichts Anderem verwechseln kann. Obwohl es ja ursprünglich nicht in meiner Absicht lag, auf secundär uniloculäre Cysten einzugehen, so habe ich sie doch so genau beschrieben, weil dadurch der Unterschied zwischen diesen Bildungen und zwei anderen der untersuchten Cysten noch klarer hervortritt. Auch zeigte es sich hierbei wieder, dass wenn auch die Verödung so gross geworden, dass, makroskopisch die Cyste das Verhalten einfacher darbietet, doch mikroskopisch sich sofort die richtige Entstehung nachweisen lässt. Denn die Schnitte wurden aus Stellen der Wand entnommen, welche sich völlig glatt anfühlten und kein Trabekelwerk zeigten.

Was nun den dritten Fall anlangt, so halte ich es für vollkommen berechtigt, die Cyste für eine primär uniloculäre anzusprechen. Besonders spricht dafür das Verhalten der in der Wand vorhandenen Hohlräume, die ich für Graaf'sche Follikel halte, in denen das Ei entweder bei der Präparation ausgefallen oder schon zu Grunde gegangen ist: jedenfalls tragen sie fast alle deutlich erhaltenes Follikelepithel. Wäre nun die grosse Cyste durch Verödung und Confluenz aus einem proliferirenden Cystome entstanden, so würden doch ganz sicher die in der Wand befindlichen Follikel und grösseren Hohlräume nicht dieses einfache Verhalten darbieten, sondern man würde wenigstens an dem hirsekorngrossen Hohlraum Proliferationsvorgänge vermuthen dürfen.

Nun fragt es sich, ist die Cyste aus einem Corpus luteum oder einem Graaf'schen Follikel entstanden. Das erstere muss ich durchaus verneinen, denn es findet sich nirgends in der Cystenwand auch nur der geringste Anhalt dafür. Da ich meine Untersuchungen, veranlasst durch die Arbeit von Nagel, ausgeführt habe, so habe

ich natürlich auf dessen Behauptung hin, dass die grossen primär einfächerigen Cysten wohl ausschliesslich aus einem Corpus luteum hervorgehen, ganz besonders diesem Punkte meine Aufmerksamkeit zugewandt. Am meisten nun musste gerade diese Cyste, da sie die einzige war, in der ich kein Epithel fand, mein Interesse erwecken, doch konnte ich absolut nichts finden, was auch nur im Entferntesten an eine Entwickelung aus einem Corpus luteum hätte erinnern können: weder fand ich sogen. Luteïnzellen, noch die charakteristische wellenförmige gelbe Schicht.

Wir hätten also zu erörtern, was für die Annahme spricht, dass die Cyste aus einem Graaf'schen Follikel hervorgegangen. Nach Nagel würde gerade der Umstand, dass kein Epithel vorhanden ist, dafür sprechen. Nagel bleibt nun aber für die Behauptung, dass das Epithel mit dem Ei zu Grunde gehe, den Beweis schuldig, und namentlich dafür, dass nicht unter pathologischen Verhältnissen das Epithel länger persistiren kann als das Ei, den man von ihm um so mehr verlangen muss, als er sich damit, wie schon oben erwähnt, in directen Gegensatz zu der jetzt allgemein gültigen Anschauung setzt.

Ziegler sagt ja ausdrücklich, die Cysten seien mit Epithel ausgekleidet, während nach ihm das Ei verloren geht.

Nach Olshausen verschwindet das Ei wohl stets bei erheblicher Ausdehnung des Follikels, und meint er, dass durch das Zugrundegehen des Ovulum Veränderungen der Epithelauskleidung herbeigeführt werden, lässt aber doch, wie erwähnt, die einfächerigen Cysten mit niedrigem cylindrischem Epithel ausgekleidet sein.

Aber selbst zugegeben, dass die Behauptung von Nagel richtig sei, das Epithel gehe im Follikel, nachdem derselbe eine nicht sehr bedeutende Grösse erreicht hat, immer zu Grunde, wenn das Ei abgestorben sei, so würde vom Nagel'schen Standpunkt aus absolut nicht zu begreifen sein, weshalb sich nicht auch die epithellos gewordene Follikelcyste noch weiter vergrössern könnte, da doch Nagel die Möglichkeit einer zu bedeutender Grösse anwachsenden Cystenbildung dem von vornherein nicht mit einer regelmässigen Epithelschicht ausgekleideten Corpus luteum zuspricht. — Solange es aber nicht mit Bestimmtheit nachgewiesen, dass das Epithel auf jeden Fall mit dem Ei verloren geht, schliesse ich mich der jetzt allgemein geltenden Ansicht an, dass die Cysten aus Graaf'schen Follikeln mit Epithel ausgekleidet sind, und erkläre das Fehlen des

Epithels in diesem Falle so, dass es entweder bei der Entleerung der Cyste oder bei der Anfertigung der Schnitte verloren gegangen ist. Auch darf man nie die Möglichkeit aus dem Auge lassen, dass ja sehr wohl das Epithel schon vor der Operation durch secundäre degenerative oder entzündliche Vorgänge in der Cyste zu Grunde gegangen sein kann. Ich stütze mich auf das Verhalten des Epithels in der hirsekorngrossen Cyste in der Wand, wo das Epithel sich zum Theil abgehoben hat, zum Theil ganz verloren gegangen ist. Kommt dies schon in so kleinen Cysten vor, wie viel mehr erst wird sich in so grossen das Epithel infolge der plötzlichen Druckveränderung bei der Entleerung stückweise abheben und mit dem Inhalt verloren gehen, zumal das Epithel doch immerhin erheblich verändert ist. Ich bin der Meinung, dass die Frage: hat eine Cyste von vornherein kein Epithel mehr gehabt, mit Sicherheit nur dann sich entscheiden lässt, wenn die Cysten frisch untersucht werden und der Inhalt auf diesen Punkt hin einer genauen Prüfung unterzogen wird. Leider war ich nicht in der Lage den Cysteninhalt prüfen zu können und nehme auf Grund des Befundes in der Wand an, dass das Epithel erst bei der Punction und Entleerung und eventuell durch die spätere Aufbewahrung in Alkohol verloren gegangen ist. Nagel wird dagegen kaum etwas einwenden können, da er ja den Fall von Neumann damit als unbeweisend hinzustellen sucht, dass er behauptet, die im Cysteninhalt gefundenen Ovula seien erst während der Operation durch Manipulationen in die Cyste hineingepresst, da in der Wand normales Ovarialgewebe mit Graaf'schen Follikeln gefunden wurde. Dass dazu aber eine viel grössere Kraft gehört als dazu, das Epithel abzuheben, wird mir jeder zugeben müssen. Auch zeigten sich ja in dem Falle von Neumann in dem Bodensatz des Inhaltes Epithelfetzen, während die Cystenwand selbst epithellos war.

Gegen die Behauptung Nagel's, dass alle grossen einfachen Cysten aus einem Corpus luteum stammen, liesse sich auch noch einwenden, dass bisher in der Literatur nur solche bis zu Taubeneigrösse beschrieben sind. Doch wäre dies kein stichhaltiger Grund: denn dadurch, dass Beschreibungen grösserer Cysten dieser Genese fehlen, ist nicht ausgeschlossen, dass sie eventuell doch vorkommen können; immerhin aber ist es geboten, solchen Fällen gegenüber um so vorsichtiger zu sein, und lässt dieser Umstand die Folgerung, die Nagel an seine Untersuchungen knüpft, mindestens sehr ge-

wagt erscheinen, besonders wenn man bedenkt, dass derselbe nur zwei grosse Cysten beschreibt, denen er eine solche Genese geben zu müssen glaubt. Ich wenigstens möchte an ein so geringes Material keine so weitgehenden Folgerungen anschliessen, denn ein endgültiges Urtheil lässt sich doch erst fällen, wenn wiederholt, durch längere Zeit und an verschiedenen Kliniken gleiche Beobachtungen gemacht sind.

Ferner mache ich darauf aufmerksam, dass Nagel den einfächerigen, nicht epithelialen Cysten die Entstehung aus einem Corpus luteum zuschreibt. Ich weiss nun eigentlich nicht recht, was er unter epithelial verstanden wissen will. Natürlich wird es Niemand einfallen, einfächerige Cystome, die ja epithelial sind, aus einem Corpus luteum entstehen zu lassen. Meint er aber unter epithelial „mit Epithel ausgekleidet", so denke ich ist es von vornherein natürlich, dass eine Cyste, die Epithel trägt, nie aus einem Corpus luteum entstanden sein kann: denn woher sollte wohl das Epithel kommen? — Als verdächtig der Entstehung aus einem gelben Körper können überhaupt nur Cysten ohne Epithel gelten.

Wir haben nun hier eine nicht epitheliale Cyste, die aber auf keinen Fall aus einem Corpus luteum entstanden ist und der man keine andere Genese als die aus einem Graaf'schen Follikel zugestehen kann.

Betrachten wir die beiden noch übrigen Cysten, so ist der Ursprung aus einem gelben Körper ohne Weiteres unmöglich, da sie beide mit Epithel ausgekleidet sind.

Schwer ist es hier aber, die wirkliche Genese aufzufinden. Vor Allem handelt es sich um die Frage: sind sie wirklich primär uniloculär? Im anderen Falle wäre das Natürlichste, sie als einfächerige Cystome anzusprechen. Es finden sich allerdings in dem vierten Falle in der Wand, da wo das Ovarium ansitzt, mikroskopische Einsenkungen, die mit Epithel überzogen sind und an einzelnen Stellen noch secundäre Ausbuchtungen zeigen, aber das Ganze gewährt doch ein von den Adenocystomen vollständig verschiedenes Bild. Während bei den letzteren die Bildung in der Wand selbst beginnt und man hier und da, selbst in Fällen, die so weit in der Verödung vorgeschritten sind, wie die von mir oben beschriebenen, noch deutlich Adenombildungen zu finden sind, die absolut keinen Zusammenhang mit der Innenfläche haben, zeigt hier die Wand ein Verhalten, das vollständig übereinstimmt mit den oben angeführten Beschrei-

bungen der Autoren über die Wand der einfachen Cysten. Die Einsenkungen gehen nur von der Innenwand der Cyste aus, und gegenüber dieser Stelle ist die Wand glatt mit einem einfachen Epithelbesatz versehen. Anfangs brachten mich die Einsenkungen auf den Gedanken, die Cyste könnte vielleicht aus Pflüger'schen Schläuchen entstanden sein, doch lässt sich absolut kein sicherer Beweis dafür erbringen. Ich halte die Möglichkeit nicht für ausgeschlossen, dass wir es hier mit einer primär uniloculären Cyste zu thun haben, und dass die Einsenkungen erst etwas Secundäres sind. Wie die Art der Entstehung ist, wage ich nicht mit Bestimmtheit zu sagen, doch halte ich es für das Wahrscheinlichste, dass sie aus einer letzten Vorstufe der Entwickelung der Graaf'schen Follikel entstanden ist.

Ich habe in der Literatur keinen Fall gefunden, wo sich das Epithel in der Art verhalten hätte wie hier und deshalb hielt ich es besonders für angezeigt, ihn genau zu beschreiben.

Auch im letzten Falle zeigte das Epithel an einzelnen Stellen kleine Ausbuchtungen ganz nach Art von Drüsen, während an anderen Theilen der Cystenwand das Epithel einen einfachen glatten Belag bildet, der auch nicht eine Spur von Einbuchtungen zeigt. Es lässt sich nicht mit Sicherheit sagen, wie diese Einbuchtungen entstehen, jedenfalls geht aus der Untersuchung unserer Präparate so viel hervor, dass diese partiellen Einsenkungen, welche nur eine ganz geringe Tiefe haben und überall mit dem Cysteninnern in Verbindung stehen, nichts mit Adenocystombildung zu thun haben. Jedenfalls sind sie auch erst etwas Secundäres, und ist es trotz der eigenthümlichen Epithelauskleidung das Wahrscheinlichste, dass auch diese Cyste eine primär einfächerige ist. Ueber die Genese freilich lässt sich gar nichts Bestimmtes sagen und weiss ich mir diese theilweise drüsenartige Anordnung des Epithels nicht zu erklären. Gleichwohl hielt ich es für interessant genug, den Fall genau anzuführen. Vielleicht dass man durch Untersuchung kleinerer Cysten die Möglichkeit gewinnt, die Genese solcher Cysten und die Ursachen für ein solches Verhalten des Epithels aufzufinden.

Recapituliren wir noch einmal kurz die Ergebnisse unserer Untersuchungen, so zeigt sich, dass ein nicht geringer Theil der grossen uniloculären Eierstockscysten aus multiloculären entsteht. Was die grosse Cyste ohne Epithel anlangt, so möchte ich nochmals darauf hinweisen, dass ich sie als aus einem Graaf'schen Follikel hervorgegangen ansehen möchte, auch für den Fall, dass die Nagel'sche

Ansicht, das Epithel gehe mit dem Ei zu Grunde, sich als richtig ergeben sollte. Denn erstens wird nicht das gesammte Epithel auf einen Schlag verloren gehen, sondern es wird nach und nach erst der zerstörende Process die einzelnen Theile ergreifen und vielleicht hier und da noch längere Zeit ein kleiner Rest bestehen bleiben, der genügen wird, die Flüssigkeitsausscheidung aufrecht zu erhalten und dadurch eine weitere Ausdehnung der Cyste zu bewirken. Sollte aber wirklich auch dies nicht der Fall sein, so glaube ich, wie schon oben erwähnt, dass, so gut man annimmt, es könnte aus einem Corpus luteum sich eine Cyste von bedeutender Ausdehnung bilden, auch die Annahme, es könnte sich eine epithellos gewordene Graaf'sche Follikelcyste vergrössern, nicht wird ohne Weiteres von der Hand gewiesen werden können.

Zum Schlusse meiner Arbeit erfülle ich die angenehme Pflicht, meinem hochverehrten Lehrer, Herrn Geheimrath Dr. Hegar, für die gütige Ueberlassung des Materials und das grosse Interesse, das er meiner Arbeit entgegengebracht, sowie Herrn Dr. v. Kahlden für die freundliche Unterstützung bei Anfertigung und Durchsicht der mikroskopischen Präparate meinen verbindlichsten Dank auszusprechen.

Erklärung der Abbildungen.

Fig. I. Ein Stück aus der Wand des zweiten Falles. Adenocystom.

Fig. II. Aus der Wand des dritten Falles. Die freie Fläche bildet die Innenwand des in derselben befindlichen hirsekorngrossen Hohlraumes.

a) Die Wand des Hohlraumes,

1. der Epithelbesatz,

2—4. die oben beschriebenen 3 Schichten.

b) Follikel theils mit, theils ohne Epithel.

Fig. III. Schnitt aus der vierten Cyste, aus der Gegend, wo das Ovarium ansitzt. Eine Einsenkung mit secundären Ausbuchtungen, in directem Zusammenhang mit dem Cysteninnern.

Fig. IIIa und b sind Wandstücke dicht bei einander, das dazwischenliegende Stück trägt einfaches Epithel und ist glatt.

Fig IV. Aus der Wand der fünften Cyste.

a) das die Innenwand auskleidende, drüsenförmig angeordnete Epithel,

b) das Bindegewebe der Wand,

c) ein Gefäss,

d) Follikel.

Curriculum vitae.

Paul Gustav Bulius wurde geboren am 9. Juli 1862 zu Wittenberg als ältester Sohn des Kaufmanns Gustav Bulius. Er besuchte von Ostern 1871—1883 das Gymnasium seiner Vaterstadt und studierte dann in Leipzig, Würzburg und Freiburg i. B. Medicin. Am 19. Februar 1885 bestand er zu Leipzig die ärztliche Vorprüfung und am 21. Januar 1888 die ärztliche Hauptprüfung zu Freiburg i. B.

Er hörte während seiner Studienzeit die Vorlesungen folgender Herren Proff. u. Docc.: Altmann, Angerer, Bäumler, Braune, Emminghaus, Engelhard, Gerhard, Hankel, Hegar, His, Kast, Kolbe, Kraske, Kunkel, Leuckart, Ludwig, Maas, Maier, Manz, Matterstock, Middeldorpff, Rindfleisch, Schenk, Schottelius, Strasser, Thomas, Wesener, Wiedow.

Fig. 1.

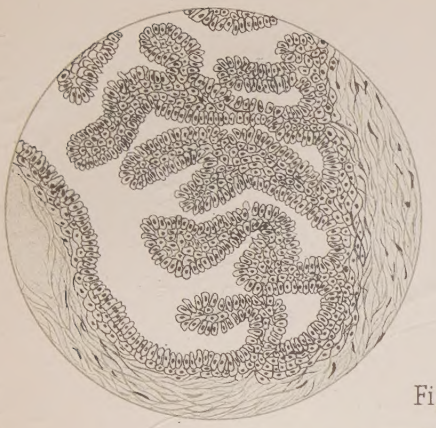

Fig. 2.

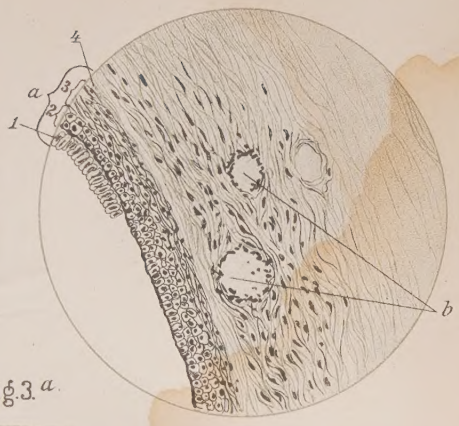

Fig. 3. a

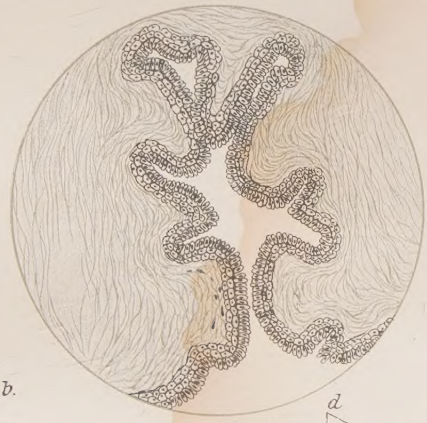

Fig. 3. b

Fig. 4.

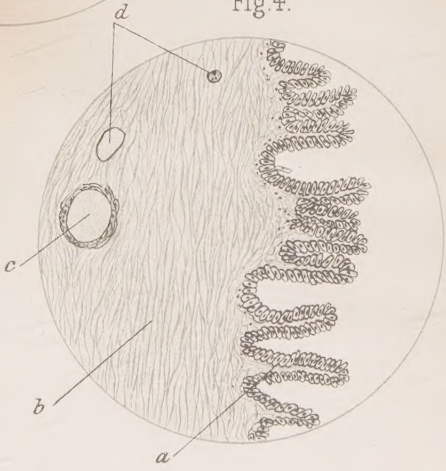

Lith. Anst. v. Ebenhusen & Eckstein. Stuttgart